

股骨干骨折术后骨不连 病例讨论

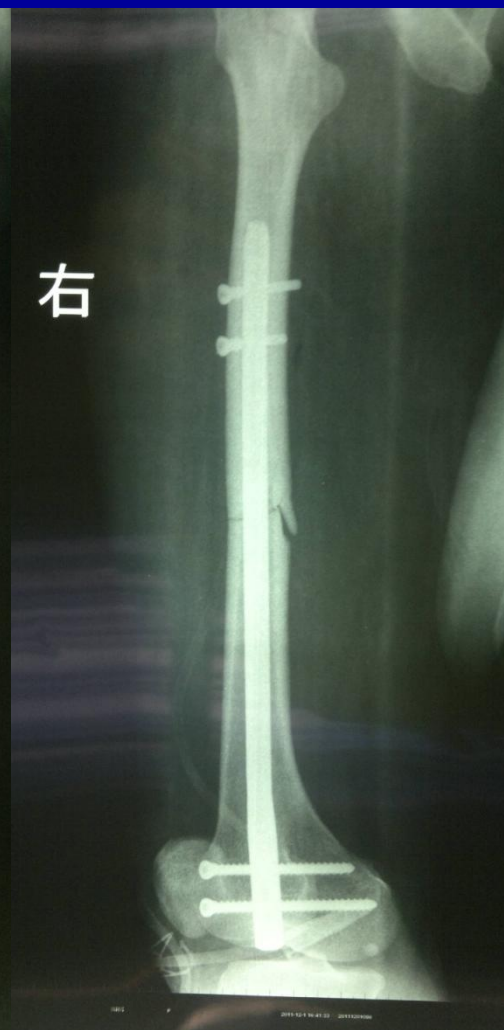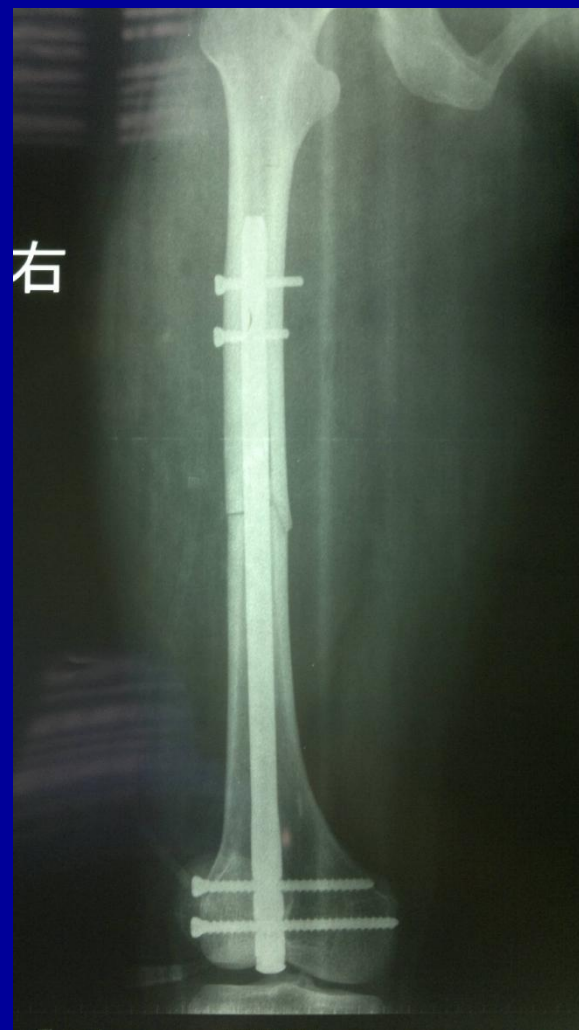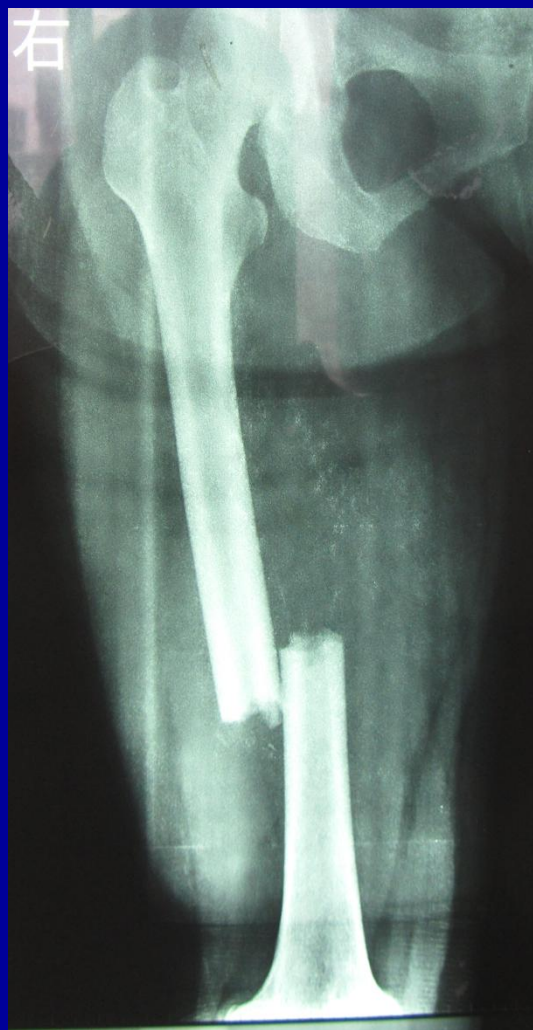
股骨干骨折术后骨不连病例讨论

- 段XX，女，51岁，陕西咸阳人。
- 主诉：右股骨干骨折术后8月余。
- 病史：8月前因“车祸致腰椎、右股骨干骨折”即行切开复位髓内钉内固定术，术程顺利，术后X线片示：骨折对位对线良好。刀口Ⅰ期愈合。出院1月后即可从事一定的家务及田间劳作，无特殊不适，一直未复查。
- 3周前来我院复查拍片示：右股骨干骨折术后，对位对线良好，骨折缝明显，内固定物无异常。
- 既往无特殊病史。

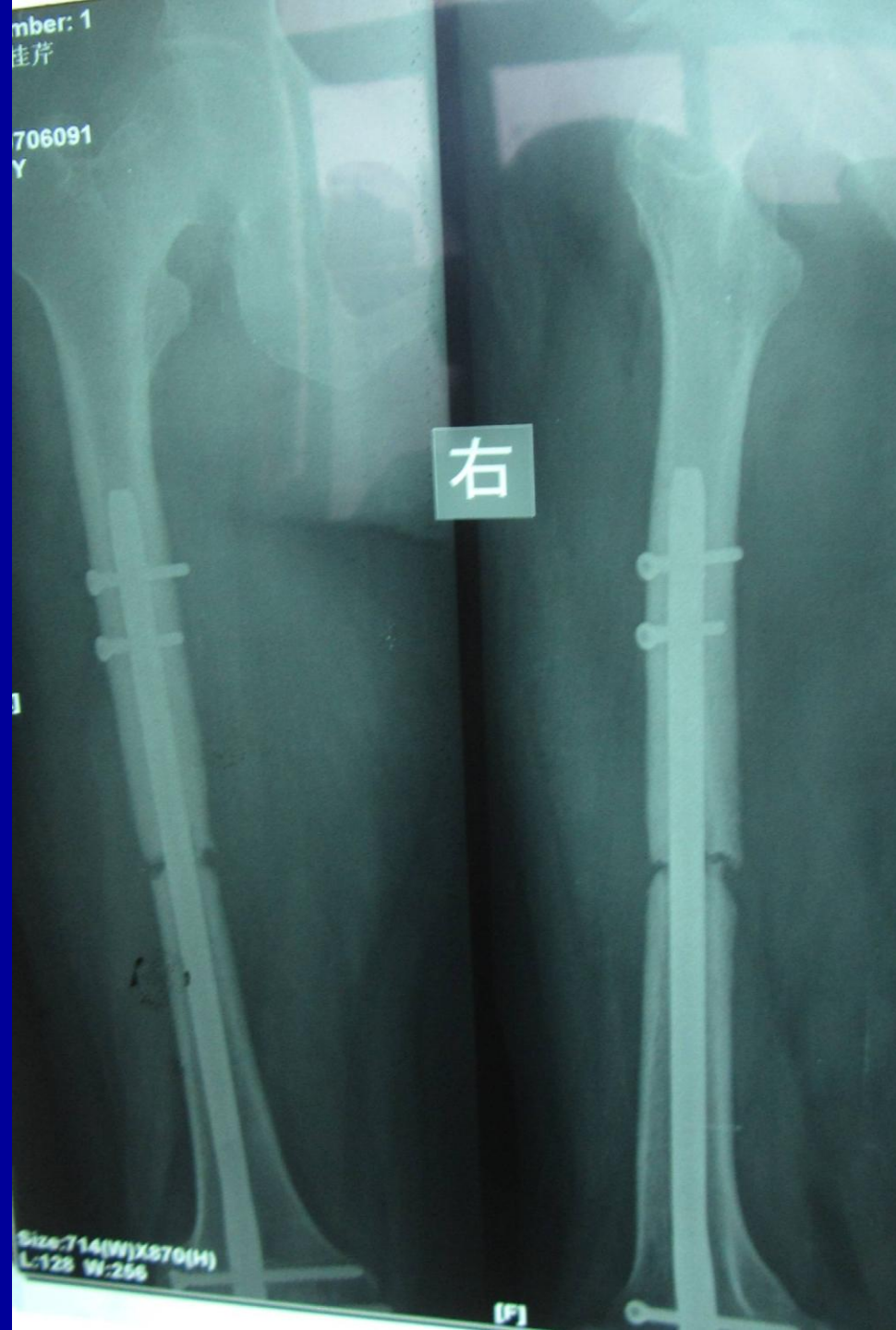
- 查体：
- 心、肺、腹部查体（-）
- 右股骨干中段局部皮温正常，无肿胀
- 右股骨干中段骨折处无压痛、叩击痛

术前

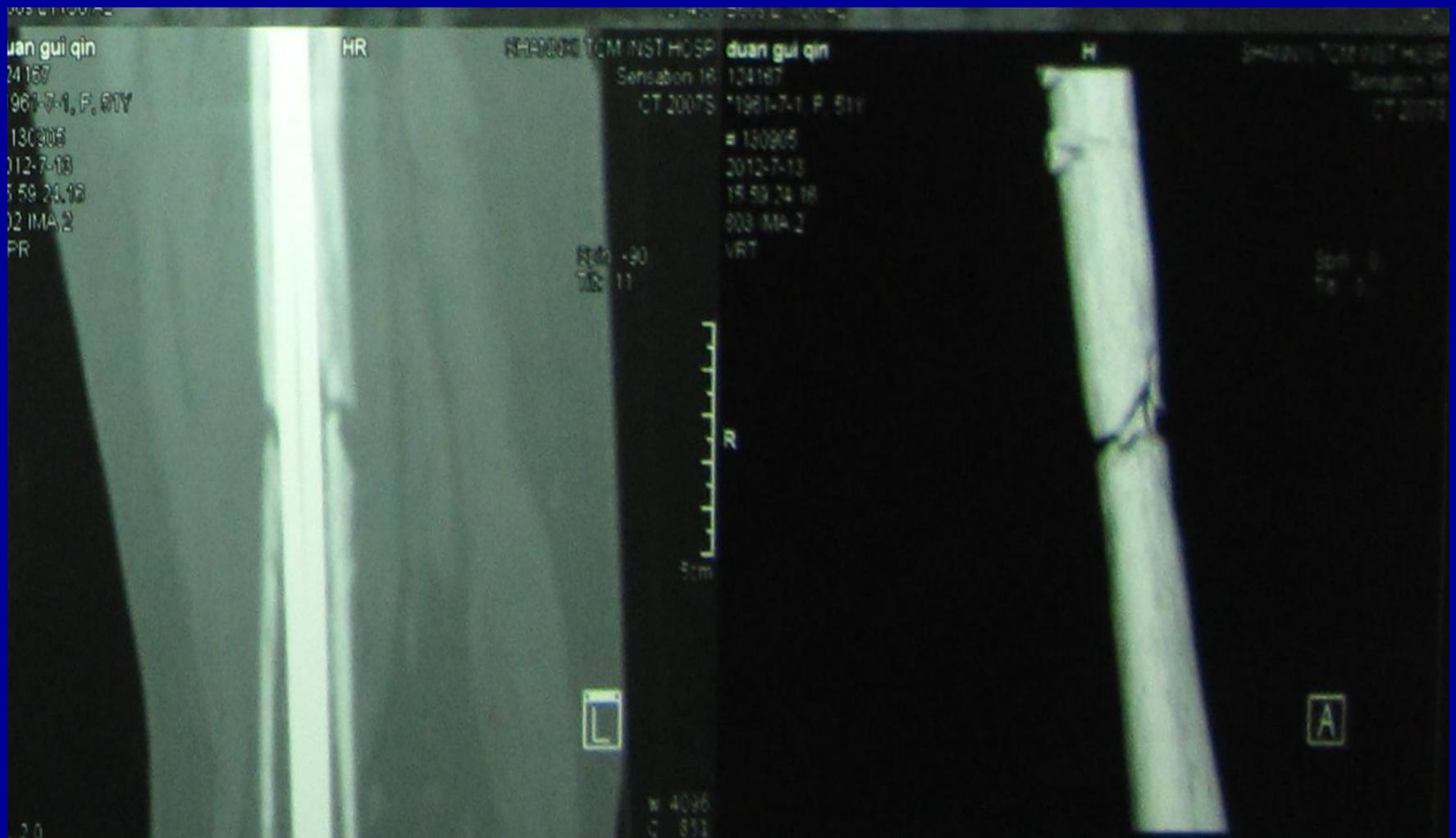术后



术后8月



术后8个月



诊断

- 骨不连？
- 分型？

骨折骨不连定义为,术后至少9个月且持续3个月未出现进行性愈合的迹象。这个时间框架是有道理的,因为很少有闭合性骨折或Gustilo I型、II型、III a型骨折愈合时间超过6个月,Gustilo III b型或III c型骨折的愈合时间可能稍长,但有逐渐愈合的迹象。然而,没有道理必须等待9个月才处理骨不连,一旦确定愈合过程进展不满意,即应该采取二次手术来促进骨折愈合。

骨不连分型

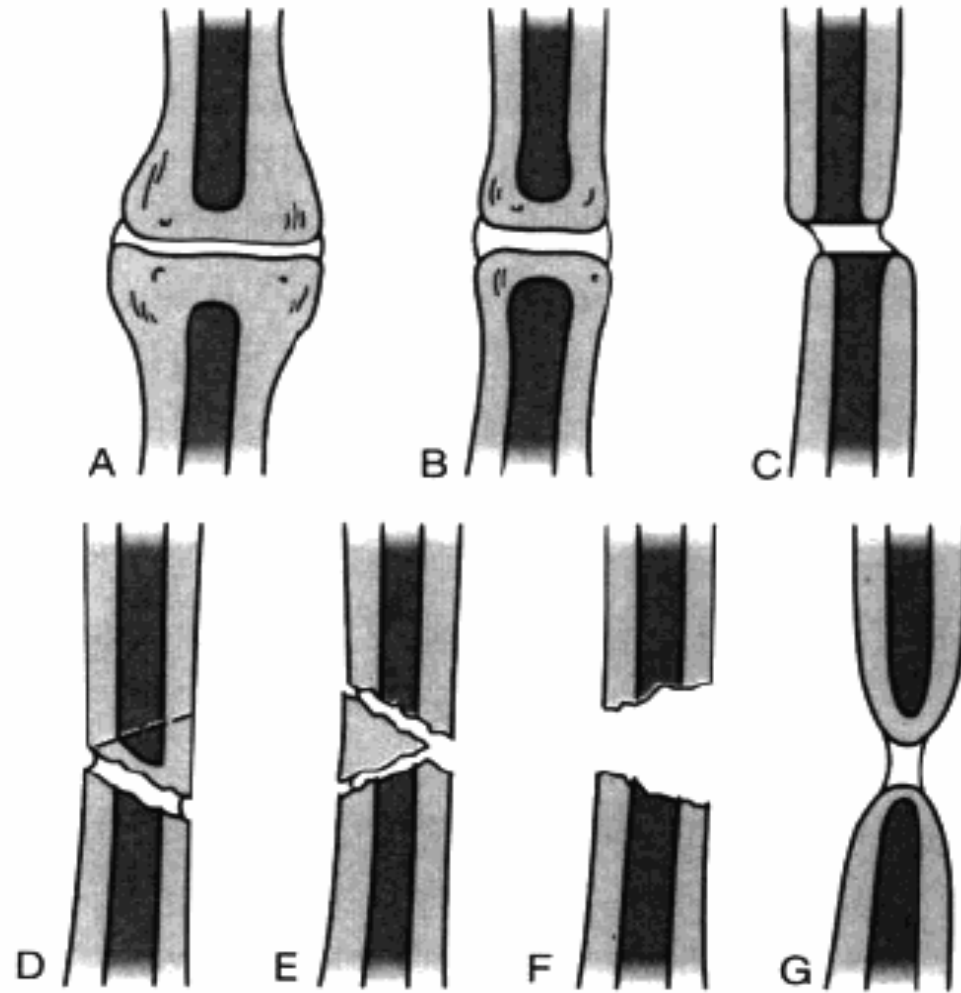


图52-40. Weber和Cech描述的骨不连类型(1976年)。第一行代表有生物反应的骨不连(肥大型或营养不良型)。A,象腿型。B,马腿型。C,营养不良型。第二行表示无生物反应的骨不连(萎缩性)。D,营养不良型楔形骨折(扭转型)。E,坏死型(骨折段缺血)。F,骨缺损。G,萎缩性骨不连。

导致骨不连原因分析

1. 钉子长度不够？
2. 开放复位？
3. 局部感染？

治疗

- 动力化？
- 动力化+红骨髓注射？
- 扩髓、更换锁钉？
- 扩髓、更换锁钉+植骨？

Image Number: 1
Name: 段桂芹
Sex: F
Ex: 249
ID: 20120720037
Age: 051Y

[H]

陕西中医学院附属医院
2012/07/20 10:03:51
LEG

[R]

0
5
10
15

右

Size:714(W)X870(H)
L:128 W:256

[F]

agfa

动力化+红骨髓
注射，行吗？

3个月后见分晓

谢谢!